

易性癖外科治疗三例

李宏生 陈美云 李宇 纪影畅 蔡湘娜 林常敏 李国强

我科自 1996 年 12 月至 1998 年 11 月共收治男性易性癖患者 3 例, 效果较好。

1 临床资料

本组 3 例, 均为男性, 外生殖器正常, 年龄 24~25 岁, 未婚。1 例有自残行为, 2 例有较稳定的同性朋友。3 例术前均感精神痛苦, 与社会隔离, 自我封闭。3 例患者术前均具备必须完成的手续: 精神病院易性癖诊断; 公安部门及父母同意转性的证明; 本人要求接受变性手术的申请。

2 典型病例

例 1, 患者男, 24 岁, 未婚, 汉族, 理发师, 小学文化。8 岁起喜欢着女装, 说话声调及走路姿势皆模仿女性。15 岁时厌恶自己的男性生殖器官, 觉得很累赘, 18 岁后佩戴胸罩, 涂脂抹粉, 对镜自赏, 戴耳环, 描眉, 抹口红, 与同性伴侣同居。平常有性焦虑, 忧郁, 易自卑, 内心充满内疚, 悔恨而极度痛苦, 反复纠缠父母及医生为其做变性手术, 并扬言若不能满足要求便自残、自尽。于 1997 年 3 月 10 日入院行男转女手术, 术前血染色体检查: 染色体 G 显带核型为 46, XY。

例 2, 患者男, 25 岁, 未婚, 汉族, 歌手, 大学文化。自幼喜欢唱歌, 女性心理明显, 女性妆扮, 行为动作, 持续感到自己的生理性别与心理性别之间的矛盾, 强烈要求改变其性解剖结构, 经心理治疗确实无法奏效。于 1996 年 12 月行男转女性手术, 术后靠唱歌来维持生活, 能与男性伴侣进行性生活。于 1998 年 7 月 13 日入院行隆乳术。

例 3, 患者男, 25 岁, 未婚, 土家族, 舞蹈演员, 艺术学院学生。出生后一直被家长按女孩抚养, 女性装扮。现心理、行为和性格跟女性一样, 在某大城市艺术学院学舞蹈, 以女生身份出现, 住女生宿舍, 入女厕所解便, 对自己男性生理性别感觉特别厌烦, 每天都想着变成女性, 强烈要求通过变性手术治疗来缓解精神上的痛苦。家中其父和哥已去世, 母亲、1 弟及 1 妹健在, 家里所有人都支持和同意患者做变性手术, 于 1998 年 11 月 23 日入院行男转女手术。

3 手术方法

手术在硬脊膜外腔麻醉下进行, 耻骨上膀胱造瘘, 重塑女性外生殖器, 包括双侧睾丸切除, 阴茎、尿道海绵体切除, 尿道外口移位, 阴道再造, 阴蒂阴唇重建, 乳房增大。

① 阴道再造: 直肠膀胱间隙造穴, 深 10 cm, 直径 3 cm, 以阴囊皮瓣缝合管形翻转衬覆穴壁再造阴道, 碘仿纱条填

塞。② 阴蒂阴唇成形术: 在阴茎头背侧, 设计长 1.5 cm、宽 0.8 cm、厚 0.5 cm, 形如“葵花籽”样的阴茎头组织瓣, 保留供应和分布至该处的两侧阴茎背血管神经束。紧贴阴茎海绵体白膜表面分离血管神经束, 形成带血管神经蒂部分阴茎头组织瓣, 并将其缝合固定于耻骨联合前下方的软组织上, 置于尿道口前面。将阴茎皮瓣向下平展, 为了形成小阴唇, 缝线从两侧穿过尿道口正前方皮下, 使皮肤形成皱襞, 然后将皮肤紧密固定于深部尿生殖膈, 此皮肤皱襞即成为小阴唇。两侧阴囊皮瓣与阴茎皮瓣缝合即为大阴唇, 并将精索残端保留长一些埋入阴囊皮瓣下使大阴唇外形更丰满^[1]。③ 乳房增大: 在胸大肌、胸小肌之间放置乳房假体以增大乳房。

4 结果

3 例术后切口均一期愈合, 再造阴道内壁弹性好, 无需阴道扩张, 再造阴蒂完全成活, 感觉敏锐, 外阴形态满意。术后 6~8 年随访, 表现兴奋, 未提及手术的痛苦, 自称情绪较术前稳定, 原来自觉性别与生理性别之间的矛盾消失, 心理得到平衡, 能与男性伴侣进行性生活(图 1, 2)。

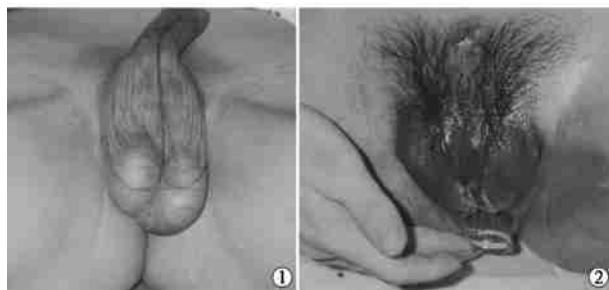


图 1 术前 图 2 术后

5 讨论

易性癖是性身份的严重颠倒性疾, 在个体性角色中表现出的性别自认障碍, 不同于异装癖、同性恋或精神分裂症。患者自幼萌发易性意念, 青春期心理逆变, 持续地感到自己的生理性别与心理性别之间的矛盾或不协调, 深信自己是另一性别的人, 强烈要求改变自身的性解剖结构, 为此要求做变性手术以达到个人信念。在变性要求无法满足时, 常因内心冲突而极度痛苦, 甚至自残、自尽。本病最早由 Esquirol 于 1838 年报道, 由 Cauldwell 于 1949 年正式命名^[2]。易性癖现象普遍存在于世界各地, 发病者可见于不同的民族和职业。其发病率, 男性约为 1: 11 900~100 000, 女性约为 1: 30 400~400 000。通常认为男性患者多于女性, 但最近的统计表明两者的比率接近 1: 1。我国也存在易性癖现象, 但发病率不详^[3]。目前病因未明, 比较成熟的说法有: 遗传与内分泌

作者单位: 515041 汕头, 汕头大学医学院第一附属医院整形外科(李宏生、李宇、纪影畅、蔡湘娜、林常敏、李国强); 中国医学科学院中国协和医科大学整形外科医院(陈美云)

常, 主要指性激素水平异常^[4]; 与抚养方式及环境有关。多数学者认为病因是多方面的。

我们收治的 3 例均以下列标准明确诊断: 不满于自己的生理性别; 希望改变外生殖器按异性生活; 这种心理失常持续 2 年以上; 没有生理上的两性畸形; 不是由其他疾病如精神分裂症所致。

易性癖的治疗是极为困难的, 应强调预防为主, 家庭和睦, 对幼儿成长中性别判定给予关注, 发现儿童性格有异样或已有轻症者, 通过心理行为疗法及时进行纠正。但严重的易性癖患者, 心理和药物治疗往往是徒劳的, 对病史很长, 症状典型, 已严重影响生活和生命的患者, 为缓和其心理性别与生理性别的激烈矛盾, 促使心理平衡, 对社会稳定有好处, 可考虑行变性手术治疗。

用阴囊瓣再造阴道, 术后阴道深度达 8~10 cm, 宽敞, 阴道内壁弹性好, 阴道狭窄、皮瓣坏死等并发症少。Hage 报道在阴茎海绵体和尿道海绵体切除后将阴茎皮瓣翻转插入切除睾丸的阴囊内形成“袋鼠袋”样结构, 手术方法简单, 但阴道内易致尿液滞留, 阴道位置常偏离中轴线且外观不佳。另外 Hage 认为当阴茎阴囊皮瓣无法利用时可选用乙状结肠行

阴道再造, 其优点是阴道内黏膜分泌粘液, 较湿润, 但并发症较多, 如阴道狭窄、阴道痛性痉挛、黏膜出血、阴道直肠瘘等。用带阴茎背血管神经蒂部分阴茎头组织再造阴蒂, 再造之阴蒂血运良好、感觉敏锐, 且符合组织学观点, 因阴茎头与阴蒂同源^[5]; 两侧阴囊皮瓣与阴茎皮瓣缝合形成大阴唇, 并将精索残端保留长一些埋入阴囊皮瓣下使大阴唇外形更丰满。

参 考 文 献

- 1 Hage JJ, Karim RB. Sensate pedicled neoclitoroplasty for male transsexuals: amsterdam experience in the first 60 patients. *Ann Plast Surg*, 1996, 36: 621.
- 2 方明昭. 易性癖 40 例临床分析. *中华神经精神杂志*, 1994, 27: 166-168.
- 3 邢新, 郭恩覃. 易性癖的病因研究. *中国神经精神疾病杂志*, 1995, 21: 122.
- 4 Giordano G, Giusti M. Hormones and psychosexual differentiation. *Minerva Endocrinol*, 1995, 20: 165.
- 5 章建林, 林子豪. 易性癖的外科治疗进展. *实用美容整形外科杂志*, 2000, 11: 213-215.

(收稿日期: 2005-03-20)

· 经验介绍 ·

皮神经和静脉营养血管逆行岛状筋膜皮瓣的临床应用

王波 王达利 曾雪琴 王玉明

临床上足外伤软组织缺损较为常见, 因局部软组织薄弱, 伤后常有肌腱和骨外露。创面以采用皮瓣修复最佳^[1]。我们采用腓肠皮神经与小隐静脉营养血管结合、隐神经与大隐静脉营养血管结合形成逆行岛状筋膜皮瓣应用于临床, 修复足外伤软组织缺损 9 例, 取得良好效果。

1 临床资料

本组 9 例, 男 8 例, 女 1 例。年龄 18~37 岁, 平均 25.3 岁。其中车祸伤足背皮肤软组织缺损 6 例, 其中合并足跟骨、跟腱外露 3 例; 足跟溃疡 3 例, 其中 1 例术前病理检查为高分化鳞癌。腓肠皮神经与小隐静脉营养血管皮瓣 7 例, 隐神经与大隐静脉营养血管皮瓣 2 例。皮瓣最大面积 12 cm×10 cm, 最小面积 5 cm×4 cm, 血管蒂长 4.5~10.5 cm。

2 手术方法

腓肠皮神经与小隐静脉营养血管皮瓣: 以外踝尖与跟腱连线中点和踝横纹中点连线为轴线, 外踝上 5~6 cm 为旋转点。隐神经与大隐静脉营养血管皮瓣: 以内踝与踝横纹内侧点连线为轴线, 内踝上 5 cm 为旋转点。根据创面大小在轴

线上设计, 形成神经与静脉营养血管逆行岛状筋膜皮瓣, 皮瓣应较创面稍大。切取方法: 先切开皮瓣近端显露皮神经和静脉, 然后切开皮瓣近侧和两侧皮肤及皮下组织, 切断神经及静脉, 结扎静脉, 在深筋膜深面掀起皮瓣, 将深筋膜与真皮稍加缝合以免撕裂。切开皮瓣至旋转点再到创面边缘的皮肤, 皮瓣至旋转点作真皮下向两侧分离, 切取包含皮神经和静脉及筋膜的宽 3~5 cm 蒂。旋转点再到创面边缘的皮肤切开, 在筋膜蒂的一侧缘向创面形成明道。供区创面直接缝合或移植中厚皮片。

3 结果

本组共 9 个皮瓣完全成活。术后早期均可见皮瓣稍显肿胀, 个别出现小水泡, 无需特殊处理。2 例术后 1 d 皮瓣一度出现紫红色, 经保温及吸氧治疗, 1 周后皮瓣转红润, 成活良好。6 例随访 8~24 个月, 所有皮瓣色泽正常, 质地柔软, 外观及功能满意。

4 典型病例

例 1, 患者男, 32 岁, 车祸致右锁骨骨折、多发肋骨骨折、多部位软组织挫伤及右足背皮肤撕脱伤后 1 d 入院(图 1)。右足背皮肤撕脱伤距趾伸肌及肌腱损伤并附骨外露。急诊手术, 于小腿后外侧设计腓肠(外侧)皮神经及小隐静脉营养

作者单位: 563003 遵义, 贵州省遵义医学院附属医院整形外科